Aus der K. laryngologischen Poliklinik München.
Vorstand: Prof. Dr. Neumayer.

JUN 22 1921

Ueber die im Jahre 1912 an der K. laryngologischen Poliklinik in München beobachteten Krankheits-Bewegungen mit besonderer Berücksichtigung der Fremdkörperfälle.

Inaugural-Dissertation

zur

Erlangung der Doktorwürde

in der

gesamten Medizin

verfaßt und einer

Hohen medizinischen Fakultät

der

Kgl. Bayer. Ludwig-Maximilians-Universität zu München

vorgelegt von

Aron Aschmann
aus Aksha im Zabaikal-Gebiete.

München 1914
Buchdruckerei Max Leutner, Augustenstraße 58.

Aus der K. laryngologischen Poliklinik München.
Vorstand: Prof. Dr. Neumayer.

Ueber die im Jahre 1912 an der K. laryngologischen Poliklinik in München beobachteten Krankheits-Bewegungen mit besonderer Berücksichtigung der Fremdkörperfälle.

Inaugural-Dissertation

zur

Erlangung der Doktorwürde

in der

gesamten Medizin

verfaßt und einer

Hohen medizinischen Fakultät

der

Kgl. Bayer. Ludwig-Maximilians-Universität zu München

vorgelegt von

Aron Aschmann
aus Akscha im Zabaikal-Gebiete.

München 1914
Buchdruckerei Max Leutner, Augustenstraße 58.

Gedruckt mit Genehmigung der hohen medizinischen Fakultät
der Universität München.

Referent:

Herr Prof. Dr. Neumayer.

Meiner lieben Mutter, sowie dem Andenken meines Vaters in liebevoller Verehrung gewidmet.

Der Verfasser.

Digitized by the Internet Archive
in 2026

https://archive.org/details/IA40153721_0217

Seit der Erfindung und Vervollkommnung der Untersuchungsmethoden der oberen Luftwege hat die Kenntnis von den Erkrankungen auf diesem Gebiete in kürzester Zeit an Boden gewonnen und auch die Therapie eine zielbewußte Richtung erhalten.

Durch die Oesophagoskopie und Bronchoskopie wurden die Grenzen für die Diagnose und Therapie der oberen Luft- und Speisewege noch weiter hinausgerückt und uns die Möglichkeit gegeben, selbst in diesen Tiefen mit Erfolg zu arbeiten.

Es dürfte von Interesse sein, ein größeres Krankenmaterial, das an einem Spezialinstitut für Hals- und Nasenkrankheiten zugeht, nach verschiedenen Gesichtspunkten auf die Häufigkeit der Erkrankungen zu studieren. In den nachstehenden Zeilen wurde ein Versuch gemacht, das Material von der rhino-laryngologischen Poliklinik in München, ähnlich wie es von anderen derartigen Instituten ausgeführt wurde, in verschiedener Weise zu sichten und statistisch zu verwerten.

Eine eingehendere Bearbeitung fanden die Fremdkörper der Luft- und Speisewege, die im Laufe eines Jahres an der Poliklinik beobachtet und behandelt worden waren.

Die Frequenz des Jahres 1912 betrug 3462 Patienten mit ziemlich gleicher Verteilung auf Männer und Frauen (1830 Männer und 1632 Frauen). Von dieser Zahl scheiden 210 Fälle aus, die von anderen Abteilungen zur Untersuchung der oberen Luftwege an die Hals- und Nasenpoliklinik geschickt worden waren und bei denen kein pathologischer Befund festzustellen war. Ferner kommen noch in Wegfall 70 Fälle, die nach Untersuchung an andere Spezialabteilungen verwiesen werden mußten.

Aus der darunter stehenden Tabelle ist der Zugang der Patienten während der einzelnen Monate ersichtlich. Im ersten Halbjahr hat sich eine höhere Frequenz gezeigt, als im letzten. Als Ursache hierfür könnte man den milden Herbst bezw. Spätherbst und die Regenzeit im Sommer annehmen.

		M.	Fr.			M.	Fr.
Januar	385	201	184	Juli	312	159	153
Februar	331	185	146	August	258	118	140
März	352	186	166	September	222	110	112
April	315	153	162	Oktober	235	121	114
Mai	313	181	132	November	255	139	116
Juni	271	144	127	Dezember	213	133	80

Von besonderem Interesse ist es bei dem vorliegenden Materiale, die Beteiligung, die die verschiedenen Lebensberufe an der Gesamtzahl der Krankenfrequenz aufweisen, kennen zu lernen.

Ungefähr die Hälfte aller Patienten stellten die Industriearbeiter dar (45,5%); unter 1525 solchen waren 683 Männer und 962 Frauen. Diesen gegenüber stellten einen sehr geringen Prozentsatz die landwirtschaftlichen Arbeiter (3,5%): 69 Männer und 54 Frauen. Dieses Verhältnis zwischen Industrie und Landwirtschaft zeigt auch hier den großen Nachteil, der der Arbeit in Fabrik und geschlossenen Räumen anhaftet.

Weiter sind an der Krankenfrequenz beteiligt der Kaufmännische Beruf und Berufe, die mit schriftlichen und dergleichen Arbeiten sich befassen, mit 968 Patienten = 28%, und zwar: 653 Männer und 315 Frauen. 69 Fälle fallen auf berufslose Patienten, und zwar: 32 Männer und 37 Frauen (2%). Den Rest bilden 777 Kinder, gerechnet bis zum 16. Lebensjahre: 393 Knaben und 384 Mädchen (21,4%).

Bemerkenswert erscheint auch das Alter der Patienten, die nach Quingenien zusammengestellt sind:

			M.	Fr.
Bis zum 5. Jahre		156	90	66
zwischen	6—10 Jahren	261	131	130
„	11—15 „	362	172	190
„	16—20 „	454	230	224
„	21—25 „	544	333	211
„	26—30 „	311	160	151
„	31—35 „	295	156	139
„	36—40 „	224	128	96
„	41—45 „	172	93	79
„	46—50 „	150	80	70
„	51—55 „	103	69	34
„	56—60 „	54	31	23
„	61—65 „	41	19	22
Uber	66 „	54	23	31

Auffallend ist die Ziffer der Erkrankungen vom 16.—20. und 25. Lebensjahre. Die Ursachen hiefür sind die Häufigkeit der chronischen Larynx- und Pharynxkatarrhe, der Nasenkatarrhe, der Larynxtuberkulosen in diesem Alter usw., die wohl durch die zu dieser Zeit sich geltend machenden beruflichen Schädigungen erklären.

In der nachstehenden Statistik sind die Fälle nach ihren wesentlichen Erkrankungen zusammengestellt und dabei auch die Verteilung auf die beiden Geschlechter berücksichtigt.

A. In der äußeren Nase und im Vestibulum.

		M.	Fr.
Aspiration der Nasenflügel	2	1	1
Atresia nasi	3	—	3
Acne rosacea	2	1	1
Telangiektasia nasi	2	—	2
Verätzung der Nase (H_2 SO_4)	1	—	1
Ambustio nasi	1	1	—
Congelatio nasi	1	1	—
Epistaxis	33	19	14
Herpes naso-labialis	2	—	2
Ekzem u. Borken d. Nase (Folgen v. einf. Katarrhen)	35	17	18
Furunkel der Nase	14	12	2
Erysipelas nasi	3	2	1
Carcinoma nasi (cancroid)	2	—	2

B. In der inneren Nase.

		M.	Fr.
Anosmie (essentielle)	5	2	3
Nasentrauma (ac. u. veralt.)	16	9	7
Fremdkörper in der Nase	11	6	5
Spina septi nasi	50	34	16
Crista septi nasi	53	39	14
Deviatio septi nasi	150	119	31
Synechia septi cum concha inf.	6	3	3
Rhinitis acuta	73	44	29
Rhinitis vasomotoria	7	4	3
Catarrh aestinus	2	2	—
Rhinitis simplex chron.	130	77	53
Rhinitis chronica hypertr.	254	127	127
Rhinitis sicca anterior (darunter 9 Perforationen des Septums artef.) 5 M. und 4 Fr.	15	7	8
Rhinitis atrophica non foetida	48	15	33
Rhinitis atrophica cum foetore	8	2	6
Diphteria nasi	6	4	2
Lupus nasi	4	2	2
Granuloma nasi (Tb)	14	4	10
Nasenpolypen	92	53	39
Asthma nasale	6	3	3

C. In den Nebenhöhlen der Nase.

		M.	Fr.
Sinusitis frontalis	53	31	22
Sinusitis maxillaris	67	39	28
Sinusitis sphenoidalis	5	—	5

		M.	Fr.
Sinusitis ethmoidalis	17	6	11
Combinierte Nebenhöhlenaffektion	19	8	11
Polypen der Kieferhöhle	1	—	1

D. Im Kehlkopf.

		M.	Fr.
Contusio regionis laryngis	2	1	1
Laryngitis acuta	96	62	24
Laryngitis chronica	95	57	38
Ankylose des Aryknorpels	1	1	—
Recurrensparese (Lues)	4	2	2
(A. Aneurysma)	1	1	—
(infektions Kr.)	9	4	5
Stimmbandparese (Katarrhol.)	12	3	9
Herpes laryngis	1	1	—
Tuberculosis laryngis	100	56	44
Lues laryngis	10	4	6
Stenosis laryngis (post Di Diaphragma)	1	—	1
Schliesserparese (Di)	2	1	1
Larynxcyste am Kehldeckel	1	—	1
Papillomata laryngis	4	3	1
Stimmbandpolypen	7	6	1
Carcinoma laryngis	6	6	—

E. In der Luftröhre und an der Schilddrüse.

		M.	Fr.
Corpus alienum subcut col. (Stahlsplitter oberhalb d. Schildkn. subcut)	1	1	—
Fremdkörper in d. Trachea	1	1	—
Tracheotomiewunde (post di) (gut geheilt)	2	2	—
Tracheitis	3	3	—
Stenosis tracheae (Lues)	1	—	1
Compressio tracheae (Aneurysma)	1	1	—
Struma	158	53	113
darunter:			
47 (18 M. 25 Fr.) Compressionen d. Trachea			
3 (1 M. u. 1 Fr.) Compressionen d. Oesophagus			
11 (1 M. u. 10 Fr.) Recurrenslähmungen (davon bei 1 Frau post strumektomiam)			
Strumitis acuta	5	—	5
Myxödem	1	1	—

F. In den Bronchien.

		M.	Fr.
Fremdkörper im r. Bronch.	1	—	1
Bronchiektasie	1	1	—

G. Im Vestibulum und Cavum oris.

		M.	Fr.
Quetschwunde am Mundwinkel	1	—	1
offener Biß	1	—	1
Hasenscharte	3	2	1
Ektropium der Obdrlippe	1	—	1
Cheilitis	1	1	—
Bleisuum (Gingiwitis)	1	1	—
Parulis am Unterkiefer	2	1	1
Lymphdrüsenschwellungen am Hals	4	3	1
Stomatitis aphtosa	4	1	3
Stomatitis catarrhalis	1	1	—
Mechanische Schädigungen der Zunge und des weichen Gaumehs	10	5	5
Herpes linguae	1	1	—
Gaumensegellähmung (Di)	7	1	6
Papilloma Uvulae	1	1	—
Parotitis epidemica	2	1	1
Carcinoma linguae et palatae	1	1	—

H. Im Rachen.

		M.	Fr.
Adenoide Vegetationen	452	233	219
Tonsillarhypertrophie	85	44	41
Hypertrophie d. Znngenmand.	4	1	3
Fremdkörper in der rechten Mandel	1	1	—
Tonsillitis acuta	101	47	54
Tonsillitis chronica lacunar.	131	66	65
Tonsillitis pharyn. acuta	21	7	14
Tonsillitis chronica	27	17	10
Peritonsillarabszeß	24	12	12
Angina diphterica	3	2	1
Angina necrotica (Vincenti)	4	3	1
Angina luetica	5	4	1
Tuberculose d. Zungenmand.	1	—	1
Sarkom d. Zungenmand.	1	—	1
Fremdkörper im Pharynx	5	2	3
Pharyngitis acuta	55	40	15
Pharyngitis chronica hypert.	239	147	92
Pharyngitis lateralis	59	31	28
Pharyngitis sicca atrophica	13	8	5
Pharyngomykosen	1	—	1
Retropharyngealabszeß	1	1	—

		M.	Fr.
Tuberculosis Pharyngis	4	4	—
Lues Pharyngis	44	12	32
Carcinoma Pharyngis	2	2	—

I. In der Speiseröhre.

		M.	Fr.
Verätzung des Oesophagus (HCL)	1	1	—
Fremdkörper im Oesophagus	7	3	3
Oesophagitis acuta	1	—	1
Oesophagospasmus	4	2	2
3 (1 M. u. 2 Fr.) am Eingang (Hyst.)			
1 Mann am Ausgang in die Cardia des Magens			
Oesophagusdivertikel	3	3	—
Oesophaguscarcinom	8	5	3
darunter:			
4 (3 M. u. 1 Fr.) als narbige Stenosen			

K. Nervöse und funktionelle Störungen.

		M.	Fr.
Myalgia rheumatica colli	26	6	20
Infraorbitalneuralgie	2	2	—
Sprachfehler	4	2	2
Neuritis am Hals (nach Influenza)	1	—	1
Neurasthenie	1	1	—
Hysterie (Parästhesien)	25	6	19
15 (5 M. u. 10 Fr.) davon Lähmungen			
Allgemeine Neuralgie	2	2	—
Supraorbitalneuralgie	9	4	5
Trigeminusneuralgie (Zähne)	3	1	2
Occipito-cervicalneuralgie	1	1	—
Facialisparese	1	—	1
Kephalalgia	9	2	7

Einen größeren Prozentsatz dieser Krankheiten in bezug auf die Lokalisation stellten die äußere und innere Nase dar. Es waren 1210 solcher (32‰); außerdem 352 Erkrankungen des Kehlkopfes (ca. 1‰), 123 des Rachens (ca. 1,1‰) und eine sehr unbedeutende Zahl von Erkrankungen der Trachea, Bronchien und der Speiseröhre.

Die traumatischen Schädigungen lokalisieren sich mit Vorliebe an der äußeren Nase und im Vestibulum, die der Einwirkung von Verletzungen mehr zugänglich sind. Unter den gesamten Organverletzungen haben diejenigen der Luft- und Speisewege von jeher einen geringen Prozentsatz ausgemacht. Es erklärt sich durch die geschützte Lage dieser Gebilde. Es wurden zwei Fälle von Quet-

schungen des Larynx hier behandelt und 16 Fälle von akuten und veralteten Nasentraumen. Die durch veraltete Nasentraumen gesetzten Störungen der Atmung wurden durch operative Eingriffe an der Nasenscheidewand, wie Abtragung von Knorpel- und Knochensprüngen, der durch submucöse Resektion der verkümmerten Scheidewand behoben. Kosmetische Defekte, traumatische Sattelnasen wurden durch Paraffinprothesen mit gutem Erfolge ausgeglichen.

Die Verletzungen des Kehlkopfes, die zur Beobachtung gelangten, waren durch stumpfe Gewalteinwirkungen zustande gekommen. Veränderungen des Kehlkopfgerüstes und der Kehlkopfhöhle waren weder äußerlich noch auch durch den Kehlkopfspiegel nachweisbar. Auch die in verschiedener Richtung aufgenommenen Röntgenogramme des Kehlkopfes ließen keine Anhaltspunkte für das Vorhandensein von Kontinuitätstrennung am Knorpelgerüste erkennen.

Eine sehr bedeutende Rolle in der Pathologie der Luft- und Speisewege spielen die Fremdkörper, über die sich eine umfängliche Literatur angehäuft hat. Namentlich sind in den letzten beiden Dezennien größere statistische Arbeiten erschienen, die ein großes casuistisches Material über dieses Gebiet und über die Therapie der Fremdkörper enthalten. Besonders wurde in diesen Zeiträumen die Diagnose und Therapie der Fremdkörper in den tiefen Luft- und Speisewegen durch die vorzüglich ausgebauten Untersuchungsmethoden, wie sie uns in der Bronchoskopie und Oesophagoskopie zur Verfügung stehen, gefördert.

Auch unter dem Materiale der Poliklinik finden wir eine größere Zahl derartiger Fälle vertreten. Im Ganzen standen 27 Fälle von Fremdkörpern in Behandlung, und zwar 11 mit Sitz in der Nase (9 bei Kindern bis zum 5. Lebensjahre und 2 bei älteren Frauen), einer in der Trachea auch bei einem ebenso alten Knaben, einer im rechten Bronchus bei einer über 66 Jahre alten Frau, fünf im Pharynx (4 bei älteren Patienten und einer bei einem 8 Jahre alten Mädchen); sieben Fremdkörper saßen im Oesophagus älterer Individuen, abgesehen von einem unter dem 5. Lebensjahr stehenden Mädchen. Außerdem war noch ein Fall von einem Fremdkörper in der Mandel beobachtet worden und ein subkutan gelegener Fremdkörper am Halse.

Im letzteren Falle handelte es sich um versprengte Stahlsplitter unter der Haut in der Gegend des Schildknorpels. Unter den 11 Fällen von Fremdkörpern, die in der Nase beobachtet wurden, finden sich vorzüglich Knöpfe, Glasperlen usw. vertreten. Bei einem dreijährigen Kinde ist eine ca. 5 cm große Metallschraube aus der Trachea mit Erfolg extrahiert worden.

Der in den r. Bronchus eingedrungene Fremdkörper, eine 5 cm lange Metallschraube, betraf ein dreijähriges Kind, das beim Spielen die Schraube in den Mund steckte und aspirierte. Heftiger Hustenanfall mit Erstickung machte die Eltern auf das Vorkommnis aufmerksam, die sofort die Poliklinik aufsuchten.

Stridor und Husten bestanden bei der ersten Untersuchung und im Röntgenbild konnte der Fremdkörper mit Leichtigkeit nachgewiesen werden. (Siehe Abbildung.)

Der rechte Unterlappen, zum Teil weniger gut durchleuchtbar, im Röntgenogramme eine deutliche Verdichtung des Unterlappens zu konstatieren.

Der Fremdkörper wurde unter allgemeiner Narkose (Chloroform-Äthernarkose) mit oberer Tracheo-Bronchoskopie aufgesucht und konnte mit Leichtigkeit gefunden und mit einer scharf fassenden Zange extrahiert werden. Das Kind wurde nach einigen Tagen genesen entlassen, ohne daß die Lungenerscheinungen eine Steigerung erfahren hätten.

Zum Zwecke der Diagnose und Therapie der Fremdkörper wird die obere oder die untere Trachео-Bronchoskopie ausgeführt.

Im ersten Falle wird dem Patienten durch die natürlichen Wege, durch den Mund, Rachen und Kehlkopf das geeignete Rohr, das mit dem Elektroskop verschraubt ist, in die Trachea resp Bronchien eingeführt und das Licht so eingestellt, daß durch das Rohr gegen das distale Ende eine maximale Helligkeit geworfen wird. Der unteren Trachео-Bronchoskopie wird eine Tracheotomie vorausgeschickt.

Durch die Tracheotomiewunde wird dann unmittelbar anschließend der Tracheobronchoskopische Tubus eingeführt und im Lumen der Trachea nach abwärts vorgeschoben. Die Gefahr einer Infektion zu dieser Zeit ist gering, wie die Erfahrung gezeigt hat. In den der Tracheotomie folgenden Tagen dürfte die Gefahr der Verschleppung von Infektionskeimen mit dem Rohre so lange groß sein, als sich die Wundränder nicht mit frischen Granulationen bedeckt haben — also auch dann ist sie noch quoad infectionem größer als bei der oberen Tracheabronchoskopie. Lokalanästhesie vorher notwendig, wenn keine allgemeine Narkose eingeleitet war. Zur Anästhesierung genügt oft eine einmalige Bepinselung der Trachea mit 10prozentigem Kokain.

Die Einstellung der Bronchien ist natürlich bei der unteren Tracheobronchoskopie viel leichter wie bei der oberen und kann selbst von dem weniger geübten Untersucher ausgeführt werden. Auch die Beleuchtung der zu untersuchenden Abschnitte gelingt bei der unteren Tracheobronchoskopie viel besser, da der Beleuchtungsapparat viel näher an die Objektive heranreicht wie bei der oberen Untersuchung.

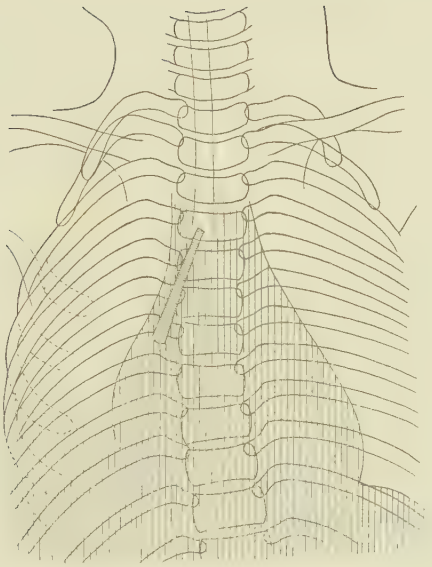

Fremdkörper (Metallschraube) im rechten Bronchus.
Verdichtung des Gewebes im rechten Unterlappen.

Schwer und nur in beschränktem Maße ist die Einstellung des rechten Oberlappenbronchus bei oberer Tracheo-bronchoskopie möglich. Dagegen leichter gelingt die Einstellung des Mittellappen- und Unterlappenbronchus.

Speziell für die Tracheobronchoskopie bei Kindern möchte ich auf Grund verschiedener Literaturangaben bemerken, daß die Narkose der Lokalanästhesie weit vorzuziehen ist. Am besten eignet sich wohl Sauerstoff-Äther-Chloroformnarkose.

Es werden sowohl von Erwachsenen, wie von Kindern verschiedene Fremdkörper — harte, weiche und tierische oder organische — aspiriert.

Die harten Fremdkörper, speziell Metallfremdkörper, Nägel, Haken usw., werden sehr häufig von Kindern aspiriert. Sie nehmen beim Spielen Nägel zwischen die Lippen oder in den Mund und bei irgend einer forcierten Atmung verschwinden diese in der Tiefe der Luftwege. So sind z. B. von Neumayer, Helferich, Chevalier Jackson Fälle beobachtet worden, wo bei heftiger Bewegung Nägel aspiriert wurden.

Von den Erwachsenen ist besonders der Stand der Sattler und Tapezierer gefährdet, nämlich, daß sie beim Nageln die Lippen gewissermaßen als dritte Hand benützen, um einen größeren Vorrat von Nägeln festhalten zu können.

Die klinischen Erscheinungen nach einem solchen Unfall sind sehr wechselnd und mitunter auffallend gering. Brünnings berichtete z. B. einen Fall, wo es sich um ein zehnjähriges Mädchen handelte, das einen Nagel verschluckt hatte. Beschwerden irgend welcher Art haben zu keiner Zeit bestanden, vor allem wird Husten und Kurzatmigkeit bestimmt in Abrede gestellt.

Das fünfjährige Mädchen der Breslauer Klinik war drei Tage ohne alle Beschwerden, dann trat auf einmal Fieber, Pneumonie und Pleuritis ein.

Coodiges achtjähriger Junge gab an, vor einigen Tagen einen Nagel verschluckt zu haben. Man glaubte ihm zuerst nicht, da es keine Symptome darbot. Erst als sich eine rechtsseitige Bronchitis eingestellt hat, durchleuchtete man den Brustkorb und fand den Nagel.

Häufiger beobachtet man jedoch, daß erst stürmische Erscheinungen und später dann Wohlbefinden auftreten. Neumayer beobachtete einen zwölfjährigen Jungen, der nach Aspiration des Nagels anfänglich an Erstickungsnot litt, dann tagelang fast beschwerdenfrei war.

Bei dem dreijährigen Mädchen von Burk-Thost trat nach Aspiration einer eisernen Schraube bereits am ersten Tage Fieber auf.

Chevalier Jacksons Mädchen hatte sofort blutig-schleimigen Auswurf.

Verweilen die Nägel längere Zeit in den Bronchien, so stellt sich mit Sicherheit Husten ein, der so heftig sein kann, daß er Keuchhusten vortäuscht. Am längsten (5½ Jahre) stak der Nagel im Bronchus des Brünningschen Falls. Es bestand seit Jahren ein schwerer Zustand. Quälender Husten, Unvermögen zu liegen, stinkender Eiter in wechselnder Menge: 100 und 300 ccm täglich.

Der objektive Befund bietet auch eine große Mannigfaltigkeit der Symptome. Von Einfluß sind die Größe des Fremdkörpers im Verhältnis zum Bronchus, die Menge der mitgeführten Infektionskeime, die Dauer des Aufenthaltes in der Lunge usw. Von großer Bedeutung ist für die Diagnose die Röntgendurchleuchtung und Photographie.

Bei metallenen Fremdkörpern wird wie in unserem Falle das Röntgenverfahren wohl immer einen positiven Befund und Anhaltspunkte geben über die Größe und Lagerung des Fremdkörpers und über die Ausführung der Therapie, d. h. die Wahl der Extraktionsinstrumente.

Diese Ansicht ist natürlich zutreffend für den Fall des positiven Ausfalls der Röntgenuntersuchung. Ergibt dieselbe ein negatives Resultat, so wird die tracheobronchoskopische Untersuchung als die allein zuverlässigste Methode in Anwendung kommen. Die Röntgenuntersuchung stellt also nur ein Hilfsmittel dar, um im positiven Ausfalle die Suche mit dem Bronchoskope abzukürzen.

Brünnings sichtete den Nagel bei einem zehnjährigen Mädchen in Lokalanästhesie mit oberer Tracheobronchoskopie im rechten Bronchus. Bei einem Hustenstoß flog er mit Vehemenz aus dem Tubus heraus.

Neumayer gelang es, den Nagel in Narkose mit oberer Tracheobronchoskopie einzustellen, der aber verschwand während der Demonstration und war nicht mehr zu finden. Beim Erbrechen am nächsten Tage flog der Nagel heraus.

Meyer in Berlin entfernte mit unterer Tracheobronchoskopie bei einem sechsjährigen Kind einen großen Nagel. Das Kind hatte bereits bei der Aufnahme eine Pneumonie. Es ist nachher in Heilung eingetreten. Die frischen Fälle, in denen der Nagel weder am Orte des Sitzes noch im distalen Lungengewebe entzündliche Prozesse erzeugt hat, gehen bei Anwendung der oberen Tracheobronchoskopie augenblicklich in Heilung über: so Neumayers zwölfjähriger Junge, Brünnings zehnjähriges Mädchen, Chevalier Jacksons zwölfjähriges Kind. Einen Gegensatz hiezu bildet der Fall von Gottstein-Kümmel, der allerdings erst nach dreijährigem schweren Zustand in Behandlung eintrat.

v. Schrötter zeigte einen Fall, bei dem an den beiden der Extraktion folgenden Tagen Anfälle von schwerster Dyspnoe sich einstellten. Da v. Schrötter den Kehlkopf nach dem Eingriff normal fand, so glaubte er eine Schwellung der intrabifurkalen Drüsen infolge des Eingriffs annehmen zu müssen.

Metallene Fremdkörper sind natürlich weniger gefährlich als andere harte Fremdkörper, z. B. Knochenstückchen, Samenkerne usw., die leicht Infektion verursachen, doch sind auch Fälle von Metallfremdkörpern angegeben worden, bei denen sofort Fieber auftrat, also eine Infektion erzeugt wurde. Kleine, runde, nicht quellbare Fremdkörper scheinen, wenn sie aspiriert werden, mehr zum spontanen Austreiben durch Husten geeignet zu sein, als andere. Sie dürften zuweilen nicht einmal zur Kenntnis eines Arztes gelangen. Daß sie aber unter Umständen für den Arzt zu schwierigen Aufgaben werden können, ergibt sich aus dem folgenden Falle: Nothenius wurde im Jahre 1914 ein sechsjähriges Mädchen zugeführt, das angab, vor 14 Tagen eine Erbsenschale verschluckt zu haben. Sie litt seitdem an Atembeschwerden und Hustenreiz.

Objektiv wurde festgestellt: Leichtes Rasseln und aspiratorisch klappendes Geräusch, das man in einiger Entfernung vom Patienten hören konnte.

Er sah mit oberer Tracheobronchoskopie eine braune Glasperle in der Tiefe liegen und hörte sie beim Expirieren gegen das Bronchoskop anschlagen; er konnte sie nicht fassen. Als er das Rohr herauszog, um ein dickeres einzuführen, fiel die Perle bei einem Hustenstoß heraus. Am folgenden Tage war die Tracheotomie notwendig wegen hochgradiger Verschwellung des Larynx. Temperatur 40°; schwere fieberhafte Bronchitis. Erst nach Wochen völlige Genesung.

Die Kirschkernaspiration ist ein seltenes Ereignis. In der Breslauer Klinik sind drei Fälle beobachtet worden. Ein fünfjähriger Junge bekam beim Kirschenessen plötzlich Husten und Atemnot. Seitdem öfters Anfälle von Husten und starker Dyspnoe.

Nach Tracheotomie, Kern in der Trachea gesichtet, gefaßt und entfernt. Glatte Heilung.

Ein 45jähriger Mann hat vor fünf Monaten einen Kirschenkern aspiriert. Hustenreiz, Erstickungsgefühl von 15 Minuten Dauer, Auswurf, Fieber, wochenlang bettlägerig. Vier Versuche mit oberer Bronchoskopie führten zu keinem Resultate. Schließlich Tracheotomie. Ein 1 cm weites Rohr ließ sich mit Leichtigkeit bis an den Kern vorschieben. Da erfolgte ein Hustenstoß und der Kern flog zum Rohre hinaus.

Eine 15jährige Frau aspirierte beim Kirschenessen Kirschfleisch; seitdem heftige Hustenanfälle. Leichte bronchitische Ge-

räusche hinten, unten, beiderseits. Röntgenbefund positiv. Die obere Tracheabronchoskopie gelang überhaupt nicht. Tracheotomie. Kern mit dem 9 mm-Rohr im rechten Hauptbronchus gesichtet. Es wurde von einem Hustenstoß herausgeschleudert. Heilung.

Kaffeebohnenaspirationen sind auch beschrieben, so z. B. Neumayers zweijähriger Junge spielte mit Kaffeebohnen, fing plötzlich an zu husten, rang nach Luft, wurde blau. Allmählich ließen die Beschwerden nach. Zwei Versuche mit oberer Tracheobronchoskopie gelangen nicht. Weder mit Zange noch mit Häkchen war der Fremdkörper zu fassen. Nach Tracheotomie mit Zange gefaßt und extrahiert. Entfernung der Kanüle gelang erst nach drei Wochen, da bei jedem Versuch starke Dyspnoe auftrat.

Man gewinnt den Eindruck, daß es nicht leicht ist, einen so glatten Fremdkörper wie eine gebrannte Kaffeebohne, der sich in den kleinen Bronchien eines Kindes festgeklemmt hat zu fassen und zu extrahieren. Die Erschwerung hängt nicht mit der Art des Fremdkörpers, sondern damit zusammen, daß für den kindlichen Kehlkopf ein zu großer Tubus gewählt wird.

Die Aspiration von Fischgräten ist nur bei Kindern beobachtet worden. In der Literatur sind solche beschrieben, und zwar sind es 1jährige, $1^1/_2$, $3^1/_2$, 5 und 8jährige Kinder. Der Killiansche Junge aß ein Stück gebackenen Fisch, wurde dabei von einem Husten und Erstickungsanfall betroffen. Erst nach einer Stunde trat Beruhigung ein. Der von Cauzard beschriebene Fall hatte ein Fischskelett zum Spielen in den Mund genommen und aspirierte einen Teil davon. Sofort trat heftige Atemnot und Unvermögen zu schlucken ein. Das Schlucken richtete sich wieder ein, nachdem ein Stück des Fischskeletts ausgebrochen war. Die klinischen Erscheinungen und der objektive Befund in diesen Fällen ist folgender: Die Atmung stridoros und frequent (Gottstein), Aphonie und Schlingbeschwerden (Kahler), Stimmritzenkrampf und Schlackbeschwerden (Cauzard). Interessant sind die Angaben von Killian. Der Junge atmet geräuschvoll, wie ein bejahrter Emphysematiker. Husten, über beiden Lungen schnurrende und giemende Rasselgeräusche. Mit dem Versuch der oberen Tracheobronchoskopie löste Gottstein einen Erstickungsanfall aus, danach Tracheotomie und untere Tracheobronchoskopie.

Killian entfernte mit oberer Tracheobronchoskopie in Narkose mit Hilfe eines Häkchens die im l. Bronchus steckende und bis zum Sporn reichende Gräte von 22 mm Länge. Er konnte hinterher noch feststellen, daß die Schleimhaut des l. Bronchus gerötet und leicht granuliert war. Alle Fälle gingen in volle Genesung über.

Die häufigsten Fremdkörper, die in den Luftwegen angetroffen werden, sind Knochen. Das ergeben schon die großen Sta-

tistiken der vorbronchoskopischen Zeit. Wir finden sie sowohl bei älteren Leuten wie bei Kindern. Die Schulden dieser Unglücksfälle sind die ungenügende Aufmerksamkeit, bzw. unbegreiflicher Leichtsinn der Angehörigen; z. B. fand ein 13 monatliches Kind beim Spielen auf dem Boden des Wohnzimmers einen Geflügelknochen und steckte ihn in den Mund. (Neumayer). Einem 10 monatlichen Säugling gab die Großmutter ein Stück Wurst zum Saugen (v. Schrötter). Einem 6½ monatlichen Säugling hatte die eigene Mutter Fleischsauce zu trinken gegeben (Kahler).

Bei Erwachsenen kommt es häufig dadurch zustande, daß man beim Essen einen plötzlichen Hustenanfall bekommt.

Ein disponiertes Moment liegt wohl auch in einer Hypästhesie des Gaumens, Rachens und Kehlkopfeinganges, die sich ja gerade bei Frauen gar nicht so selten finden, besonders wenn alle Berührungsreflexe im Rachen und Kehlkopf nahezu aufgehoben wird.

Als klinische Erscheinungen treten meistens Hustenanfälle mit Erstickungsnot ein, so wie es auch bei anderen derartigen Fremdkörpern der Fall ist. Nicht selten tritt Erbrechen auf. Die Erstickungsnot ist von verschiedener Dauer. Viele Kranke rangen lange Zeit nach Luft. Die meisten Patienten geben an den Knochen an bestimmter Stelle der Brust zu fühlen, die Empfindungen werden als Druck, Brennen oder heftiges Stechen angegeben. Öfters nach Asdirations-Blut oder blutiger Schleimauswurf. Ein Patient von Mann hat sofort einen halben Tassenkopf voll Blut ausgehustet.

Wenn sich der Sturm der ersten Erscheinungen gelegt hat, zeigen die Kranken ein mehr oder weniger verschiedenes Bild. Bei einen ist der Zustand der Ruhe erträglich. Sobald sie sich aber bewegen wollen, so wächst die Atemnot und der Husten stellt sich von neuem ein.

Bei den anderen nimmt der Auswurf sehr bald einen fötiden Charakter an.

Es sind auch wiederholt schwere Blutungen aufgetreten: z. B. zwei Patienten von Guisetz haben öfters schwere Hämoptysen gehabt, so daß sie von den behandelnden Ärzten zuerst für Phtisiker gehalten wurden.

Das schwerste Krankheitsbild schildert uns Killian: Ein 42-jähriger Mann litt während sehr langer Zeit unausgesetzt an heftigem Stechen in der rechten Kehlkopfhälfte — wohl reflektorisch von dem Fremdkörper in der rechten Lunge ausgelöst. Er suchte vergebens in Krankenhäusern und bei Ärzten nach Hilfe.

Der objektive Befund in solchen Fällen ist auch wechselnd. Die Röntgenuntersuchung ergibt öfters negative Resultate. Der

negative Ausfall soll niemals zu dem Schluß verleiten, daß kein Knochen oder derartige Fremdkörper vorhanden ist.

Bei Kindern sind zuweilen die objektiven Merkmale der Knochenaspiration sehr ausgeprägt. Tiefe Einziehung der rechten Brustseite, besonders oberhalb der Leber mit hörbarem Stridor, Schnurren und Rasselgeräusche auf beiden Seiten, starke Dyspnoe (v. Schrötter).

Der bronchoskopische Befund ist nicht immer zutreffend. Killian untersuchte einen jungen Mann von 17 Jahren. Die Anamnese und der objektive Befund sprachen in gleicher Weise für die Anwesenheit eines Fremdkörpers, aber der rechte wie der linke Bronchialbaum erwiesen sich als frei. Der bronchoskopische Befund wechselt je nach der Größe und Form des Fremdkörpers. Knochen von Würfel oder Kugelform füllen nicht selten das Lumen ganz aus. Oft ist die Sichtung schon erschwert durch Eiter und Schleim, besonders aber durch Granulationen. Noch viel mehr ist erschwert das Erfassen. Die Schwierigkeiten der Extraktion werden dadurch erhöht, daß die Schleimhaut in der Umgebung des Fremdkörpers hochgradig reizbar ist.

In 29 Fällen hat Schrötter die obere Tracheobronchoskopie ausgeführt, 20 mal in Lokalanästhesie, 8 mal in Narkose und einmal ohne jede Anästhesierung bei einem kleinen Kinde. Die Knochen, die extrahiert wurden, variierten natürlich an Größe und Form.

Die Erfolge der Knochenextraktionen mit Hilfe der Bronchoskopie sind meistens günstige, die Kranken fühlen sich nach der Operation wie erlöst, die Atmung wird sofort tiefer, der Druck in der Brust ist verschwunden. Es kommen auch ungünstige Ausgänge vor. Z. B. führt Nowotny als Todesursache bei einem neunmonatlichen Kinde ein Dekubitalgeschwür im Larynx an. Neumayer beobachtete bei einem dreizehnmonatlichen Kinde zwölf Stunden nach der Operation eine Pneumonie des rechten Unterlappens mit letalem Ausgang.

Es sind auch in der Literatur der bronchoskopischen Zeit vereinzelte Fälle von Aspirationen von künstlichen Gebissen beschrieben. Es erscheint verwunderlich, daß bei der großen Verbreitung der künstlichen Zähne, so wenig Aspirationen derselben vorkommen. Größe und Form dieser Fremdkörper hindern sie wohl meist, die Glottis zu passieren. Sind Sie durch Zufall erst in den Hypopharynx geraten und gelingt es dem Patienten nicht, sie durch Würgen zu entfernen, so geraten sie in die Speiseröhre. Dort machen sie einen hohen Prozentsatz aller eingeklemmten Fremdkörper aus.

Über den Hergang solcher Unfälle erfahren wir aus folgenden Fällen: Goris, sechzigjähriger Mann aspirierte während des Schlafes im epileptischen Anfall sein Gebiß.

E. Meyers, 57jähriger Herr hatte sich beim Zahnarzt eine Prothese anfertigen lassen. Als dieser sie anpassen wollte, entfiel sie seinen Händen und verschwand in die Tiefe. Die klinischen Erscheinungen sind Husten, Atemnot und Erstickungsgefahr. E. Meyer entfernte die Prothese mit oberer Tracheobronchoskopie in Lokalanästhesie. Sie stak in 32 cm Tiefe. Zuerst brach ein Zangenlöffel ab, der sofort ausgehustet wurde. Eine andere Zange forderte sie dann zutage.

Die Ausgänge sind in der bronchoskopischen Zeit im Vergleich zu der vorbronchoskopischen durchaus günstige.

Seit der Einführung der Tracheobronchoskopie sind im ganzen acht Fälle von Kanülenaspiration beobachtet und behandelt worden. Sieben davon betrafen Erwachsene, merkwürdigerweise alles Männer, einer ein Kind. Die klinischen Erscheinungen nach der Aspiration sind bei weitem meist so stürmisch wie bei anderen Fremdkörpern. Das erklärt sich eben daraus, daß durch die hinabgefallene Kanüle die Luft meist noch durchtreten kann und daß Gewöhnung besteht.

Die Entfernung einer aspirierten Kanüle ist darum leichter wie die der anderen Fremdkörper, weil die Trachea bereits eröffnet ist. Die Kokainisierung genügte nur einigen Operateuren, andere griffen zum Chloroform.

In sieben Fällen ist die Kanüle mit Hilfe der unteren Tracheobronchoskopie entfernt worden. Bei einem Kinde von Guisez handelte es sich um eine Glaskanüle. Zur Entfernung derselben ist ein besonderer Haken angefertigt worden. Das Kind aber ist noch vor der Operation aus dem Hospital weggeholt worden.

Beim Kanülenträger entstehen nach der Aspiration in mehrfacher Hinsicht Gefahren. Einmal durch den Fremdkörper selbst, der meist aber so liegt, daß durch das Rohr die Atmung, wenn auch beeinträchtigt, aber doch noch möglich ist. Dann kann durch Zusammenklappen der der Kanüle beraubten Trachealwunde ein viel größeres Atmungshindernis entstehen, als durch den Fremdkörper. Allein hierdurch kann Erstickung herbeigeführt werden. Der gerufene Arzt muß für die Entfernung des Fremdkörpers und die Wiederherstellung der Respiration durch die Trachealöffnung sorgen. Die letzte Forderung ist die wichtigere und dringendere, und ihr ist zunächst Rechnung zu tragen.

Die nicht harten Fremdkörper, z. B. Obst, Gemüsestückchen, Fleischstücke etc. sind seltener wie die harten, sind aber weitaus gefährlicher. Fleischstücke verschließen sehr leicht einen Abschnitt des Atmungsrohres vollständig. Sie besitzen aber auch die Eigenschaft leicht hinwegzugleiten, so daß sie unter Umständen unbemerkt aus den Luftwegen verschwinden können.

In zwei Fällen wurde mit oberer Tracheobronchoskopie das Stück gefaßt und extrahiert. Hirschwald führte unter Lokalanästhesie bei einem zehneinhalbjährigen Jungen, der vor zehn Tagen ein Stück Fleisch aspiriert hatte, die obere Tracheobronchoskopie aus. Im linken Bronchus saß das Stück 1 cm hinter der Bifurkation, das Lumen völlig verschließend. Es wurde mit der Schrötter schen Pinzette gefaßt und samt Tubus extrahiert. Es stürzte eine Menge Eiter nach.

Neumayers neunmonatliches Kind hatte vor einer Stunde ein Stück gekochtes Fleisch aspiriert. Das Kind wurde blau.

Neumayer führte einen Tubus in die Trachea ein, faßte das Stück und extrahierte samt Rohr. Die Weichteilwunde wurde primär geheilt.

Hier also scheint die obere Tracheobronchoskopie aussichtsreich zu sein; bei Frucht- und Gemüsestückchen dagegen ist es schwer, sie durch die obere Tracheobronchoskopie zu extrahieren, weil sie zeigen die große Neigung zum Zerbröckeln.

Tierische Fremdkörper, wie Blutegel etc. findet man nicht selten in Sizilien, Spanien und Portugal von Leuten aspirieren. Da in diesen Ländern fast alle Quellen zahlreiche Blutegel enthalten, so gelangen sie beim Trinken unbemerkt in den Rachen und wandern von dort aus weiter. Interessant sind die Fälle, wo die Egel in die Trachea und ihre Verzweigung gelangt sind. Alagna gibt die genaue Beschreibung an. Eine 27 jährige Bäuerin aus der Provinz Palermo klagt seit zehn Tagen über Anfälle von Atemnot, Husten und blutigem Auswurf. Sie gibt selbst der Vermutung Ausdruck, daß sie einen Blutegel verschluckt haben könnte, da sie aus einer Quelle getrunken habe, die Blutegel enthalte. Sie hatte sehr starke Atemnot, so daß man jeden Augenblick ihren Tod erwartete. Objektiv wurde verschärftes Vesikuläratmen auf beiden Seiten gefunden.

Bei der Tracheobronchoskopie zeigt sich die ganze Schleimhaut hochgradig hyperämisch, in der Nähe der Bifurkation blutiger Schleim, nach dessen Abtupfen Alagna einen schwarzen Körper erkannt hat, der in heftiger Bewegung war. Es war die Cauda des Blutegels. Der Kopf steckte im Eingang zum linken Bronchus. Nach einigen vergeblichen Versuchen wurde er mit der Pinzette erfaßt und glatt entfernt. Heilung.

Unter den tierischen Fremdkörperfällen ist auch ein einziger von Aspiration einer Weinbergschnecke in der Literatur beschrieben. Es handelte sich um einen Bauer, der angeblich eine kleine Weinbergschnecke verschluckt hat. Die subjektiven Beschwerden, wie der objektive Befund wiesen mit Sicherheit darauf hin, daß der Fremdkörper im linken Bronchus festsaß. Der junge Mann war sehr gut ernährt und gebaut. Trotz Narkose und Kokainisierung

des Larynx war es unmöglich irgend ein Rohr einzuführen. Patient verweigerte die ihm vorgeschlagene Tracheotomie, ging nach Hause, betrank sich sinnlos in seinem Dorfe, mußte nachher erbrechen und warf dabei die Schnecke mit aus. Er war sehr befriedigt über seine spezialistische Methode.

Bei der Zusammenfassung des vorgebrachten sei hervorgehoben, daß bei den Fremdkörperaspirationen ein Wert darauf gelegt werden muß, eine genaue Anamnese aufzunehmen. Es bestehen außerordentlich viel Möglichkeiten der Aspiration. Es werden öfters wichtige Angaben der Patienten übergangen, und allein dadurch der Kranke schwerem Siechtum ausgesetzt.

Auch die subjektiven Beschwerden der Kranken sind von großer Bedeutung. Vorgänge, die der Kranke für bedeutungslos hielt oder vergessen hat, werden durch die Beschwerden aufgeklärt. Es besteht auch die Möglichkeit, daß in einem Zustand von Bewußtlosigkeit, im Schlaf, in Narkose, im epileptischen Anfall der Unfall stattgefunden haben kann.

Kinder wissen oft keine Angaben zu machen wie der Unfall zustande gekommen ist. Sie haben entweder noch kein Verständnis dazu, oder verschweigen es aus Furcht vor Strafe. Wie schon früher erwähnt wurde, sind die Röntgendurchleuchtung und die Tracheobronchoskopie sehr wichtig. Bei negativem Röntgenbefund dürfen wir keinen Schluß ziehen, daß kein Fremdkörper vorhanden ist. Die Tracheobronchoskopie wird meistens von den Geübteren durch die obere als durch die untere ausgeführt.

Nach Kahler wurde bis 1909 die obere Methode ausgeführt, 109 mal unter 233 Fällen, das sind 46,7%. Seit 1909 unter 254 Fällen 180 mal, d. i. in 70,8%. Das ist eine ganz bedeutende Verschiebung zugunsten der oberen Methode.

Für kleine Kinder wurde in letzterer Zeit öfters empfohlen ganz von der oberen Methode abzusehen, da man doch nicht zum Ziele kommt. Sie ist zwar mit gutem Erfolg bei 67 Kindern unter sechs Jahren bereits ausgeführt worden.

Die untere Methode gestattet zunächst sicheres Zufassen; weiterhin geht der Fremdkörper sicherer durch die Trachealwunde als durch die Glottis. Selbst dann wenn er wieder hinabfällt, ist er leichter und schneller zu fassen.

Endlich bietet bei vorhandener Tracheotomieöffnung die künstliche Atmung bessere Chancen.

Fälle von Fremdkörpern in der Speiseröhre.

Fall 1: Am 29. Januar 1912 kam ein 21 jähriges Dienstmädchen mit der Angabe, sie habe vor einer Stunde einen Knochen verschluckt. Sie klagte dabei über Schmerzen und Druckgefühl unterhalb des Kehlkopfes und über Atemnot. Sie war etwas heiser, hatte

aber keinen Husten. Die Untersuchung des Kehlkopfes ergab, daß die Respirationsstellung der Glottisspalte etwas beeinträchtigt und auch der Schluß derselben mangelhaft war; Schleim im Sinus piriformis. Es wurde die Oesophagoskopie mit Cocainanästhesie in sitzender Position vorgenommen, die einen Fremdkörper in der Speiseröhre ergab; es war ein zackiger, weißer Knochensplitter in der Gegend der Ringknorpelenge. Beim Vorgehen mit dem Oesophagoskop wurde derselbe mobil, und ging schnell nach abwärts, so daß er mit der Zange nicht mehr gefaßt werden konnte. Die nachher vorgenommene Röntgen-Aufnahme zeigte die Speiseröhre frei vom Fremdkörper, der in der Folge keinerlei Störungen verursachte und wohl im Magen aufgelöst worden war.

Fall II: Ein 23 jähriger Krankenpfleger kam am 22. Mai in die Poliklinik und gab an, er habe vor dreiviertel Stunden ein Fünfmarkstück verschluckt. Patient war frei von Husten und Atemnot, sah blaß aus, das Schlucken auch von Flüssigkeit war erschwert. Die Röntgendurchleuchtung ergab einen großen, runden, sehr deutlich sichtbaren Fremdkörper oberhalb des Ingiums. Im Oesophagoskopf war derselbe sehr leicht zu sehen. Bei der Demonstration glitt der Fremdkörper tiefer nach abwärts und durch die Cardia in den Magen. Derselbe wurde einige Tage später per vias naturales entleert.

Fall III: Am 31. August kam eine 66 Jahre alte Näherin, die angeblich vor zwei Tagen mit einem Stück Fleisch auch ein Knochenstück verschluckt hatte; sie empfand sofort Schmerzen und konnte seitdem nichts mehr Festes essen. Sie hatte Schmerzen beim Schlucken; Druckschmerz beiderseits am Halse und in der Gegend des Kehlkopfes. Die Untersuchung ergab: Kehlkopf und Pharynx ohne Befund. (Die seitlichen unteren Halspartien hinter dem Muskulus sterno-cleido-mastoideus waren bei Druck auf die beiderseitigen Nerven sehr empfindlich. Der Schluckschmerz wurde in die vordere Kehlkopfgegend projectiert.) Die Röntgendurchleuchtung und Photographie ergab von der in Betracht kommenden Stelle keinen Befund. Patientin hatte kein Fieber und zeigte während der ersten zwei Tage keine wesentlichen Veränderungen des allgemeinen Zustandes.

Am 2. September sind die Schmerzen beim Schlucken heftiger geworden. Es wurde nochmals eine Untersuchung mit dem Kehlkopfspiegel vorgenommen, die wiederum im Kehlkopf und im Oesophaguseingang keinen Befund ergab. Die Oesophagoskopie unter 10% Cocainanästhesierung ergab jedoch in der Gegend der Ringknorpelenge die Schleimhaut stark gerötet und geschwellt. Es befand sich dort auch eitrig-fibrinöses Sekret, reichlicheres Sekret tiefer im Lumen nach abwärts. Nach Entfernung des Sekretes

tauchte ein Fremdkörper auf, der noch etwas tiefer links an der Seitenwand der Speiseröhre haftete und sich als ein kleiner Gegenstand von zackiger Beschaffenheit erwies. Mit der Zange gefaßt, wurde ein Knochenstück von 3,0 cm Länge und 0,5 cm Breite extrahiert.

Am nächsten Tage waren die Schluckbeschwerden beireits bedeutend geringer, doch wurde der Schlaf noch gestört durch Schmerzen. Es wurden der Patientin Morphium-Tropfen und Milchnahrung verordnet. Am 5. September waren die Schmerzen nur mehr andeutungsweise vorhanden; kein Druckschmerz von außen her auszulösen. Das subjektive Befinden war sehr gut.

Die angeführten Fälle in den Luft- und Speisewegen zeigen wieder den großen diagnostischen Wert der Röntgenuntersuchung. Sie gibt auch gleichzeitig für die Therapie wichtige Anhaltspunkte, indem diese Methode uns auf das genaueste über die Form des Fremdkörpers und damit über die Wahl des notwendigen Extraktionsinstrumentes unterrichtet.

Der zuletzt angeführte Fremdkörperfall, Knochensplitter in der Speiseröhre, rückt aber auch wieder die große Bedeutung der Oesophagoskopie gegenüber allen anderen Untersuchungsmethoden in die hellste Beleuchtung. Wir sehen, daß in diesem Fall die Röntgenuntersuchung gegenüber dem gerade nicht als klein zu bezeichnenden Fremdkörper vollkommen versagte, während das Ösophagoskop den Knochensplitter leicht auffinden ließ.

Von den entzündlichen Prozessen sind hier in erster Linie sechs Fälle von Nasendiphterie, die bakteriologisch nachgewiesen wurden, behandelt worden, abgesehen von einigen Erscheinungen, die als Resultate der eben überstandenen Rachendiphterie aufgetreten sind. Friesner lenkt die Aufmerksamkeit auf die Tatsache, daß die Nasendiphterie besonders die chronische Form bei Kindern sicher häufiger vorkommt, als nach den bisherigen Beobachtungen anzunehmen war. Die Patienten machen oft kaum einen kranken Eindruck, weisen nur eine geringe Temperatursteigerung auf, Zeichen eines Katarrhs, mitunter blutigen Ausfluß. In solchen Fällen wird nur eine bakteriologische Untersuchung (Strichpräparat und vor allem Kulturverfahren) eine Aufklärung über die wahre Natur der Erkrankung bringen. Damit wird dann auch der Weg gezeichnet für die Therapie und für die so notwendige Prophylaxe für die Umgebung.

Einige Worte über die Fälle von chronischer Laryngitis und Pharyngitis. Es waren solcher 289 Fälle behandelt, also 8,3% der Gesamtzahl aller Patienten. Es waren 186 Männer und 103 Frauen, bei denen folgende Berufsarten vertreten waren:

I. Männer: 22 Baugewerbe, 13 Bekleidungsbranche, 13 Nahrungsmittelbranche, 9 Fabrikarbeiter, 41 Kaufleute, 33 Studenten,

21 niedere Beamte, 21 Taglöhner und 13 Berufe, die im Freien ihre Tätigkeit haben.

II. Frauen: 37 Köchinnen, 3 Schauspielerinnen, 1 Kontoristin, 1 Laborantin und 61 in keinem Berufe tätige Frauen.

Unter den verschiedenen Berufsarten, die unter der Zahl der männlichen Patienten, welche an chronischem Katarrh des Rachens event. des Kehlkopfes litten, herrschen die Klasse der Kaufleute und das Baugewerbe vor, das einmal in München eine große Zahl von Arbeitern beschäftigt und weiterhin auch viele Schädigungen für die oberen Luftwege in Form von Staubinhalationen der verschiedensten Art mit sich bringt.

Die große Zahl der Studierenden, die an chron. Katarrh litten, haben in größerem Prozentsatz als Ursache das Rauchen anzugeben. Von den übrigen Berufsarten sehen wir eine ziemlich gleichmäßige Beteiligung an der beobachteten Frequenz, wir sehen Bekleidungsbranche, Nahrungsmittelbranche und Berufe, die im Freien ihre Tätigkeit haben, fast in gleichen Zahlen vertreten. Bei den an Rachenkatarrh leidenden Frauen finden wir besonders viele Köchinnen, die wohl durch den schädlichen Einfluß der Ofenwärme an den Luftwegen erkranken. Bei den in keinem Beruf tätigen Frauen, die wohl zum großen Teile im Haushalte arbeiten, dürften sicher in vielen Fällen auch die Schädigungen der Küchenarbeit die Ursache der Erkrankung sein.

Vorzüglich fanden wir bei dem weiblichen Geschlechte die Zeichen eines trockenen Katarrhes, deren Erklärung leicht in dem Einfluß der erhöhten Temperatur der Atemluft zu finden ist.

Die chronischen Entzündungen, die Produkte spezifischer Infektion sind (der Tuberkulose bzw. der Lues), interessieren in sehr hohem Grade den Laryngologen. Zuvor soll aber der Lupus besprochen werden. Es wurden 4 Fälle von Lupus: 2 bei älteren Frauen und 2 bei jüngeren Männern beobachtet. Die Lokalisation war an der äußeren Nase und im Vestibulum der Nasenhöhle. Senator in Berlin fand, daß von 35 Fällen von Lupus im Gesicht, die er beobachtet hat, nur 7 gesunde Schleimhäute hatten. Bei allen übrigen war die Schleimhaut der Nase miterkrankt. Für die Art des Übergreifens des Lupus von außen nach innen resp. umgekehrt, kommt als Weg die Kontinuität der Lymph- und Blutstrom in Betracht.

Auf die Häufigkeit der Tuberkulose der Nase hat Professor Gerber in letzter Zeit besonders hingewiesen, und das Vestibulum nasi ganz besonders als Sitz und Ausgangsstelle der Tuberkulose bezeichnet. Die Tuberkulose der Luft- und Speisewege kommt bei Erwachsenen sehr häufig, besonders im Kehlkopf, dagegen bei Kindern fast niemals vor. Das bestätigt auch die Beobachtung an der hiesigen Poliklinik. Die geringe Häufigkeit der in den oberen Luft-

wegen lokalisierten Tuberkulose beschränkt sich nicht nur auf das erste Dezennium, sondern auch im zweiten haben wir eine sehr niedere Erkrankungsziffer. Im dritten Dezennium aber steigt dieselbe gleich beträchtlich an und erreicht im vierten Dezennium ihr Maximum.

Die folgende Tabelle soll uns das Auftreten der Tuberkulose der oberen Luftwege in den verschiedenen Altersstufen demonstrieren:

	Lupus der äuß. Nase		Tb. nasi		Tb. laryngis		Tb. pharyngis		Zusammen
	M.	Fr.	M.	Fr.	M.	Fr.	M.	Fr.	
Von 1—5 Jahren	—	—	—	—	—	—	—	—	—
„ 6—10 „	—	—	—	2	1	—	—	—	3
„ 11—15 „	—	—	—	1	—	1	1	—	—
„ 16—20 „	1	—	—	—	—	2	—	—	6
„ 21—25 „	—	—	—	1	8	6	—	—	—
„ 26—30 „	—	—	1	3	6	8	1	—	34
„ 31—35 „	—	—	—	2	9	15	—	—	—
„ 36—40 „	—	—	2	—	11	6	—	—	45
„ 41—45 „	1	—	—	1	6	3	1	—	—
„ 46—50 „	—	—	—	—	7	2	1	—	22
„ 51—55 „	—	—	—	—	4	—	—	—	—
„ 56—60 „	—	—	—	—	1	1	—	—	6
„ 61—65 „	—	—	1	—	1	—	—	—	—
über 66 „	—	2	—	—	2	—	—	—	6
Zusammen	2	2	4	10	56	44	4	—	122

Also von den 122 Tuberkulosen fielen 4 auf die äußere, 14 auf die innere Nase, 100 auf den Kehlkopf und 4 auf den Pharynx. Tuberkulose der Trachea ist nicht beobachtet worden. Ohne gleichzeitiger Erkrankung des Kehlkopfes kommt sie sehr selten vor, neben dieser findet sie sich in der Hälfte der sezierten Fälle, deren Infiltrate und Granulationswucherungen zur Stenose führen, von der noch später die Rede sein wird.

Ein Fall von primärer Trachealtuberkulose ist von Dongany (Budapest) am I. Kongreß des Vereins der ungarischen Ärzte zur Bekämpfung der Tuberkulose geschildert worden. Es handelte sich um einen großen, circumscripten intrachealen Tumor. Die histologische Untersuchung des excidierten Stückchens (bei der Tracheotomie) ergab die Diagnose auf Tuberkulose. Kehlkopf und Lunge waren frei.

Die Zahl der Tuberkulosenfälle in anderen Statistiken stimmt, abgesehen von kleinen Schwankungen, im großen und ganzen mit der unsrigen überein.

Die anatomische Ausbreitung der Kehlkopftuberkulose anlangend, erkrankten nach Schech am häufigsten die Stimmbänder und die Hinterwand, dann folgen die Lig. aryepiglotica, die Aryknorpel, die Epiglottis, die Taschenbänder und zuletzt der subglottische Raum.

Bei 4023 in der Heilstätte Rupertshain behandelte Lungenphthisen wurden 202 (5,76%) Larynxphthiser beobachtet, bei Berücksichtigung der sicher positiven Fälle, davon 171 männliche (73,7%) und 61 (26,2%) weibliche. Auffallend ist die geringe Zahl der Larynxkomplikationen bei den Patienten im III. Stadium (6,8%) gegenüber den hohen im I. (73,8%) und II. (19,4%) Stadium. In 37,4% der männlichen und 60,6% der weiblichen Fälle war die Hinterwand Sitz der Erkrankung. Unter den 232 Fällen waren 64 einseitige und unter diesen 64 nur 15 korrespondierende, jedoch 20 diametrale.

Auffallend ist die Häufigkeit einseitiger Erkrankung nach Schäfer. Schäfer berechnet 50,3%, und zwar soll die erkrankte Larynxhälfte sehr häufig der allein und vorwiegend affizierten Lunge entsprechen. Krieg sah unter 700 Fällen von Tuberkulosen der oberen Luft- und Speisewege 49,3% einseitige, davon 91,6% mit der befallenen Lungenseite korrespondierend. Burger in Amsterdam weist auf die Wichtigkeit der Behandlung der Larynxtuberkulose hin. Wenn man bedenkt, daß die Larynxaffektion gewissermaßen heilbar ist und ebenso Lungentuberkulose, wenn sie nicht zu weit vorgeschritten ist, in Heilung übergehen kann, so ist nicht einzusehen, warum die Herde im Kehlkopfe, welche anderen internen Mitteln trotzen (therapeutisch wird meistens konservativ vorgegangen) nicht auf dem chirurgischen Wege, der sich gegen Tuberkulose anderer Körperteile erfolgreich erwiesen hat, angegriffen werden sollen. Von den endolaryngealen Operationen (Incisionen, Curettement, Galvanocaustik) hat sich besonders die von Heryng methodisch entwickelte Ausräumung der tuberkulösen Produkte mittels der einfachen oder der Doppelcurette in Kombination mit der Milchsäurebehandlung eingebürgert. Von den extralaryngealen Eingriffen ist es die Tracheotomie, über deren Berechtigung in all den Fällen, wo die anatomischen Veränderungen zu lebensbedrohender Stenose führten, jede Diskussion ausgeschlossen ist. M. Schmidt empfiehlt sie außerdem prophylaktisch bei schweren oder rasch sich verschlimmernden Larynxprozessen, gleichzeitig relativ guten Lungenbefunde und bei gleichzeitig vorhandenem Schluckschmerz, indem er glaubte, durch Abhaltung der funktionellen Reize die Kehlkopfaffektion günstig zu beeinflussen. Es wird aber von verschiedenen anderen Autoren der Nutzen einer kurativen Wirkung der Tracheotomie entschieden bestritten und die Gefahr einer tuberkulösen Infektion der Tracheotomiewunde hervorgehoben. Auch die Laryngofisur und die par-

tielle oder totale Laryngektomie hat man zur Behandlung herangezogen; sehr ermutigend aber waren die Resultate bisher nicht, sie stellten sich am günstigsten bei den tuberkulösen Tumoren.

Wie oben erwähnt, waren an der hiesigen Poliklinik, abgesehen von dem Lupus und dem tuberkulösen Granulomen der Nase, 104 Fälle mit Kehlkopf-Tbc., also ca. 3% der Gesamtzahl behandelt. Die 104 Patienten verteilten sich auf 60 Männer und 44 Frauen, unter denen folgende Berufe vertreten waren:

I. Männer:

1 Bauer	1 Hausmeister	3 Metzger
1 Bauführer	8 Kaufleute	7 Oekonomen
1 Brauer	2 Landwirtschaftsarb.	1 Papiermaschinenführer
1 Bierführer	2 Maurer	1 Schleifer
1 Diener	4 Schuhmacher	2 Schlosser
2 Eisenarbeiter	1 Stationsgehilfe	2 Schreiner
3 Fabrikarbeiter	1 Steinarbeiter	1 Schreibgehilfe
1 Hausierer	6 niedere Beamte	7 Taglöhner

II. Frauen:

7 Dienstmädchen	1 Verkäuferin
8 Näherinnen	28 in keinem Berufe tätige Frauen.

Der nachfolgend eingehend geschilderte Fall dürfte durch die Kombination von Lues und Tuberkulose der Zunge von Interesse sein. Es handelte sich um eine 23jährige Patientin, die zur Zeit der ersten Untersuchung am 11. Nov. 1912 angab, seit sechs Wochen an Schluckbeschwerden zu leiden. Auch beim Sprechen und spontan sollen Schmerzen auftreten, die nach den Ohren zu ausstrahlen. Außerdem klagte Patientin über Kopfschmerzen und Durstgefühl.

Auswurf ist eitrig mit Blutbeimengung.

Familienanamnese ohne Belang.

P. zeigt reduzierten Ernährungszustand, blasse Farbe, leidenden Gesichtsausdruck, der besonders beim Schlucken bemerkbar wird. Körpertemperatur erhöht 37,5—38,5. Die Sprache ist sehr stark anginös. Untersuchung von Lunge, Herz, Urin — ohne Befund. In der Gegend der Zungenmandel zeigt sich eine beträchtliche Schwellung, die den Kehldeckel und die Valeculae verdeckt und die auf Berührung sehr schmerzhaft ist.

Unter Cocainanästhesie wurde in die genannte, geschwollene Zungenstelle eine Incision gemacht und dabei eine ziemlich große Menge Eiter entleert. In den folgenden Tagen wurde die Incisionsstelle regelmäßig mit einer Sonde gelüftet, um den Abfluß des Eiters zu sichern. Am 15. Nov. 1912 spürte P. fast keine Schmerzen beim Schlucken.

Während die Zungenaffektion abzuheilen schien, traten am weichen Gaumen Infiltrate auf, die an einigen umschriebenen Stellen zerfielen, und den Verdacht einer luetischen, gummösen Erkrankung erweckten, der auch in einer deutlich positiven Wassermannschen Reaktion eine Bestätigung fand.

Die oben erwähnten Infiltrate heilten unter einer Allgemeinbehandlung rasch ab, die Zungenerkrankung jedoch wollte nicht zum Abschlusse kommen. Aus diesem Grunde wurde aus der höckerigen Stelle der Zungenwunde eine Probeexcision vorgenommen. Der bei der histologischen Untersuchung auffallende Befund ergab, daß in diesem Gewebe sicher Epideloidzellen und Riesenzellen nach Langhansschem Typus gefunden wurden.

Es handelte sich dennoch hier um eine so seltene Kombination von Lues und Tuberkulose und außerdem auch um einen phlegmonösen Prozeß in der Zunge, der wohl durch eine Mischinfektion des tuberkulös erkrankten Gewebes verursacht war.

An der hiesigen Poliklinik machte sich ein starkes Überwiegen der luetischen Infektion beim weiblichen Geschlechte über das männliche geltend; es entfallen nämlich ein Drittel aller syphilitischen Fälle auf das männliche und zwei Drittel auf das weibliche Geschlecht. Unter der Gesamtzahl von 68 Fällen befinden sich 9 Fälle von Kindern.

Es waren folgende Berufe vertreten:

I. Männer: 14 Arbeiter, 3 Kaufleute, 3 Ökonomen und 1 Beamter.

II. Frauen: 5 Kellnerinnen, 5 Dienstmädchen, 4 Verkäuferinnen, 1 Näherin, 1 Schneiderin, 1 Krankenpflegerin, 1 Schauspielerin, 1 Stickerin und 18 in keinem Berufe tätige Frauen.

Die hypertrophischen Prozesse der Mandel wurden sehr häufig beobachtet. Von Wichtigkeit sind besonders die Vergrößerung der dritten Mandel, die eine große Bedeutung im Kindesalter auf die Atmung, geistige und körperliche Entwicklung des Kindes haben.

An Adenoide Vegetationen wurden im Beobachtungsjahre 452 Fälle verzeichnet. In Bezug auf das Alter verteilten sie sich folgendermaßen:

1— 5	59	26—30	8
6—10	146	31—35	7
11—15	143	36—40	1
16—20	58	41—45	1
21—25	25	56—60	1

Bis zum 15. Lebensjahre ist die Zahl sehr groß, dann sinkt sie beträchtlich bis zum 4. Dezennium. Über dieses Alter hinaus sind fast keine Fälle beobachtet worden.

Zur Operation sind 401 Fall von Adenoiden V. gekommen. Unter diesen waren Adenoide 1. Grades 4%, 2. 42% und 3. 54%.

Abgesehen von Stenosen der Trachea durch Strumen, auf die wir später noch eingehen werden, kamen unter dem Beobachtungsmateriale auch Verengerungen der Trachea und des Larynx vor im Anschlusse an Tuberkulose, Lues u. auch bei einem Falle nach Diphtherie. Der letztere Fall betraf ein 17jähriges Mädchen, das eine Diaphragmabildung im Bereiche der Glottisspalte aufwies

Die ganze Pars ligamentosa war verwachsen; Atmung erfolgte nur durch die Pars cartilaginea und war, namentlich bei Anstrengung stark beeinträchtigt. Stridor, Stimme vorhanden aber rauh und ohne jede Modulation. Sie klang monoton. Das Diaphragma das durch Verwachsung der freien Stimmbandränder im Anschlusse an eine länger bestehende Intubation entstanden war, wurde unter Cocainanästhesie von rückwärts nach vorne bis zur vorderen Komissur gespalten und damit sofort eine vollkommene Beweglichkeit der Stimmbänder erreicht. Von der vorderen Komissur aus kam es wiederholt zu teilweiser Verwachsung der Stimmbänder, die jedoch immer wieder gelöst wurde und schließlich blieb eine volle Glottisspalte bestehen.

Die Stimme behielt einen rauhen Klang, wurde aber etwas modulationsfähig.

In der Aetiologie der Verengerungen der Luftwege, sowohl wie in der Aetiologie der Lähmungen spielt die Vergrößerung der Schilddrüse eine große Rolle. Abgesehen davon kommen noch in Betracht Aortenaneurysmen und Mediastinaltumoren. Durch verschiedene Form und Lage des Kropfes werden verschiedene Störungen hervorgerufen: Verlagerung des Kehlkopfes, Verlagerung und Kompressionen der Trachea und schließlich Lähmungen des Nervensystems.

Im ganzen wurden 158 Strumen (53 Männer und 105 Frauen) beobachtet, von denen 47(33%) Kompressionserscheinungen der Trachea, 3 des Oesophagus hervorriefen und 11 (7%) Recurrenslähmungen erzeugten. Unter den Lähmungen befindet sich ein Fall, bei dem Recurrensschädigung bei der Operation aufgetreten zu sein scheint. Die Trachea wurde meistens in transversaler Richtung komprimiert. Aus den Beobachtungen hier hatte sich herausgestellt, daß in 31 Fällen die Luftröhre in transversaler Richtung komprimiert wurde, in 8 Fällen nur von rechts, in 6 nur von links und je 1 Fall einer Verengerung von der vorderen Fläche und von rückwärts.

Unter den Motilitätsstörungen waren 4 Fälle von Oesophagospasmen vertreten, von denen ich einen näher beschreiben möchte.

Ein Fall von Cardiospasmus.

Es war eine interessante Erkrankung, die sich darin äußerte, daß schwere Schlingstörungen auftraten, infolge funktionellen Verschlusses der Cardia des Magens und daß sich sekundär darüber eine Erweiterung der Speiseröhre ausbildete. Es handelte sich um einen 57 Jahre alten Apotheker, der seit seinem 43. Lebensjahre keine festen, hie und da sogar keine flüssigen Speisen zu sich nehmen konnte. In den ersten Jahren seiner Erkrankung hatte Patient so schwere Anfälle gehabt, daß er drei oder vier Tage lang gar nichts mehr essen und trinken konnte. Patient nahm seit Jahren nur flüssige oder breiige Kost zu sich, und zwar 1 Liter Milch, 2 Eier und 2 aufgeweichte Semmeln; mittags gewiegtes Kalbfleisch, zartes Gemüse und süße breiige Speisen. Wenn sich der Krampf einstellte, mußte Patient alles erbrechen, was oberhalb des Magens und der Speiseröhre stehen blieb.

Die Nahrungsaufnahme macht Patient nur im Stehen. Um dem Krampf vorzubeugen, nahm Patient einen halben Liter, nachher einen viertel Liter warmes Wasser vor dem Essen zu sich; er wiederholte es drei bis vier mal täglich, so daß er jeweils ca. dreiviertel Liter warmes Wasser brauchte, um ruhig die Speisen hinunterbringen zu können.

Es wurden Sondierungen der Speiseröhre und Dehnungen der Cardia mit dem Brünningschen Cardiadilatatorium vorgenommen; nach der ersten Dehnung traten bereits Erleichterungen ein und Patient konnte ohne Wasser die Speisen hinunterbringen. Nach der zweiten Dehnung der Cardia konnte Patient auch Festes essen und nach der dritten Dehnung hat sich Patient, infolge andauernder Möglichkeit, Nahrung zu sich nehmen zu können, sich so gut erholt, daß er in vier Monaten sein Gewicht von 62 bis 72 Kilo erhöht hatte. Seitdem verspürt Patient keine Schmerzen mehr und Krampfanfälle beim Essen.

Einen wesentlichen Prozentsatz der Statistik bilden die Neubildungen der oberen Luft- und Speisewege. Im ganzen wurden bei unserer Beobachtung insgesamt 126 Tumoren, und zwar 106 gutartige und 20 bösartige verzeichnet. Von den gutartigen waren 92 mit Sitz in der inneren Nase, 1 in der Kieferhöhle, 11 im Larynx an den Stimmbändern, 1 Larynxcyste am Kehldeckel und 1 Papillom an der Uvula. Von den bösartigen war 1 Sarkom an der Zungenmandel, 2 Carcinome an der äußeren Nase, 6 im Kehlkopf an den Stimmbändern und der Plica aryepiglottica, 1 an der Zunge und weichen Gaumen, 2 im Pharynx und 8 in der Speiseröhre. Die Mehrzahl der Neubildungen betrifft die Polypen in

der Nase. Sie befallen schon die Kinder, wenn auch sehr selten, im ersten Jahrzehnt (2 Mädchen) und steigen mit Zunahme des Alters, so wie es auch unsere Statistik ergibt, am meisten zwischen 30. und 60. Lebensjahre, und bevorzugen das männliche Geschlecht.

Die beistehende Tabelle ergibt uns folgende Verhältnisse:

Vorkommnis der Nasenpolypen im Alter von:

	M.	Fr.		M.	Fr.
6—10 Jhr.	—	2	36—40 Jhr.	9	3
11—15 „	5	1	41—45 „	6	4
16—20 „	2	4	46—50 „	6	6
21—25 „	2	3	51 55 „	8	3
26 - 30 „	5	3	56—60 „	3	1
31—35 „	3	6	61—65 „	2	1
			über 66 „	2	2

Es bestätigt sich auch durch die Angaben von Becco (Lüttich), die auf 30000 Nasenpolypen sich bezogen haben, von welchen nur 4 bei Kindern vorkamen: einer beim 13jährigen, einer beim 12jährigen Jungen und 2 bei 12jährigen Mädchen.

Unter den Kehlkopfneoplasmen sind hervorzuheben die Papillome. Sie treten meistens multipel auf, lokalisieren sich an den Stimmbändern und bevorzugen das jugendliche Alter. Von den 4 von uns beobachteten Fällen betraf einer ein dreijähriges Kind; die übrigen 3 waren im 2., 3. und 4. Jahrzehnt. Sie wurden endolaryngeal operativ behandelt und auch medicamentös mit Arsenik.

Die Larynxcysten sind sehr selten. Es sind halbkugelige Geschwülste von verschiedener Größe, die als Retentionscysten der Drüsen zu betrachten sind.

Emil Glas in Wien teilt die 16 an der Chiarischen Klinik beobachteten Larynxcysten in Retentionscysten, traumatische, Lymphcysten und congenitale Cysten ein. In unserem Falle hat es sich auch um eine Retentionscyste am Kehldeckel bei einem 13jährigen Mädchen gehandelt.

An bösartigen Neubildungen der oberen Luft- und Speisewege sind Sarkome und Carcinome in unserer Statistik vertreten, und zwar 1 Sarkom in der Gegend der Zungenmandel bei einem 23jährigen Mädchen und 19 Carcinome. Das Sarkom der Zungenmandel wurde samt der Mandel exstirpiert; es waren keine Drüsenschwellungen und keine sonstigen Erscheinungen, so daß die Heilung sehr rasch verlief.

Die Carcinome sind viel häufiger als die Sarkome; befallen im Gegensatz zu dem ersteren ältere Leute (zwischen 40 und 70 Jahren) und lokalisieren sich mit Vorliebe am Kehlkopf oder an

der Speiseröhre. Im Vergleich zu dem Carcinomen in den anderen Organen ist der Kehlkopfkrebs ein selteners Ereignis. Unter 372 festgestellten Carcinomen (bei 7482 Sektionen am Warschauer Pathologischen Institute) fand Sendziak nur drei Fälle von Larynxkrebs, dagegen waren 176 im Magen, 101 in der Leber, 27 im Uterus und 35 in der Speiseröhre. Die Prognose dieser malignen Neoplasmen hatte man früher für hoffnungslos gestellt; jetzt aber kommt es durch die frühzeitig ausgeführte Radikaloperation zur Heilung. Die großen Schwierigkeiten bei der Diagnosestellung, besonders in den ersteren Stadien, die sogar für erfahrene Beobachter bestehen können, werden überwunden durch eine Probeexcision und histolog. Untersuchung. Es empfiehlt sich deshalb, von dem in allen zweifelhaften Fällen Gebrauch zu machen und die entsprechende Therapie einzuleiten.

Aus der operativen Behandlung von 1002 Carcinomen der oberen Luft- und Speisewege, die in der Literatur beschrieben sind, ergab sich als rationellste die chirurgische Entfernung der Neubildungen, und zwar für die frühzeitige Form die Laryngofisur, für die fortgeschrittene und für die Rezidive die partielle oder totale Laryngektomie.

An der hiesigen Poliklinik standen 19 Carcinome in Behandlung, von denen 6 operativ behandelt wurden (1 Cancroid der Nase und 5 Carcinome im Kehlkopf), die 13 nicht operierten Fälle betreffen 8 Oesophagus, 3 Pharynx, 1 Kehlkopfcarcinom und 1 Ca. der inneren Nase, die inoperabel waren. Die ausgeführten Operationen sind noch späterhin genauer zu erwähnen. Die genannten Carcinome verteilten sich auf 14 Männer und 5 Frauen. Bezüglich des Alters und der Lokalisation ist aus der Tabelle folgendes zu ersehen:

	Cancroid d. Nase		Ca. laryngis.		Ca. pharyngis.		Ca. oesophagi	
	M.	Fr.	M.	Fr.	M.	Fr.	M.	Fr.
Von 26—30 Jahren	—	1	—	—	—	—	—	—
„ 31—35 „	—	—	—	—	—	—	—	1
„ 36—40 „	—	—	—	—	1	—	1	1
„ 41—45 „	—	—	—	—	—	—	—	1
„ 46—50 „	—	—	2	—	—	—	1	—
„ 51—55 „	—	—	1	—	1	—	1	—
„ 56—60 „	—	—	1	—	—	—	2	—
über 66 „	—	1	2	—	1	—	—	—
Zusammen:	—	2	6	—	3	—	5	3

Also was die Lokalisation betrifft, so waren es 2 mit Sitz an der Nase, 6 im Kehlkopf, 3 im Pharynx und 8 in der Speiseröhre.

Unter diesen Fällen waren folgende Berufe vertreten: 1 Brauermeister, 5 Kaufleute, 1 Lehrer, 1 Musiker, 1 Metzger, 1 Schuhmacher, 3 Taglöhner, 1 Diener und 5 zu Hause tätige Frauen.

Wie schon vorher hervorgehoben wurde, war das Verhältnis der bösartigen Neubildungen zu den gutartigen an der hiesigen Poliklinik so, daß auf 100 gutartige 20 bösartige behandelt wurden. Es sollen auch hier Resultate anderer Sammelforschungen vorgeführt werden. Es wurden in Berlin von Boecker in 13 Jahren (1874–1887) 427 gutartige (davon 88 Papillomen) und 25 bösartige Tumoren beobachtet. Bartoux in Paris hat in sechs Jahren (1882—1838) 19 gutartige und 13 bösartige Kehlkopfgeschwülste angegeben. Beregszaszy in Wien behandelte in 10 Jahren (1878—1888) 12 gutartige und 2 bösartige Neubildungen. Gordon-Holmes in London gab an in 12 Jahren (1876—1888) nur 43 gutartige Kehlkopfgeschwülste gesehen zu haben, und keine bösartigen. Also, wie aus dem obigen ersichtlich ist, sind die Verhältnisse zwar verschieden, doch aber deuten sie immer auf die Häufigkeit der gutartigen und auf das relativ seltenere Vorkommnis der bösartigen in den Luft- und Speisewegen hin.

Zum Schluß sei mir angenehme Pflicht, meinem verehrten Lehrer, Herrn Prof. Dr. Neumayer für die Übernahme des Referates sowie für die liebenswürdige Unterstützung bei der Ausführung dieser Arbeit, meinen verbindlichsten Dank auszusprechen.

Literatur.

1. Bergeat. Das Sarkom des Kehlkopfes und der Luftröhre.
2. Bruns. Die Neubildung des Kehlkopfes, der Luft- und Speiseröhre.
3. Gurlt. Beiträge zur chirurgischen Statistik. Archiv für klinische Chirurgie. Bd. XV.
4. Hofmeister. Operationen an den Luftwegen. Handbuch der praktischen Chirurgie. Bd. II. 1907.
5. Jurasz. Die laryngoskopische Behandlung der bösartigen Neubildungen. Die Therapie der Gegenwart.
6. Mann. Lehrbuch der Tracheobronchoskopie.
7. Moritz Schmidt. Die Krankheiten der oberen Luftwege. 1910.
8. Semon. Forschungen und Erfahrungen 1880—1910 Band II.
9. Semon. Internationales Centralblatt für Laryngologie. 1908 bis 1912.
10. Sendziak. Die Frage der Radikalbehandlung des Kehlkopfkrebses in den letzten 50 Jahren. 1862–1912. Monatsschrift für Laryngologie und Ohrenheilkunde.

Eine Anzahl von Jnaugural Dissertationen, die über die verschiedenen Operationen und Totalextirpationen des Kehlkopfes berichten.

Lebenslauf.

Der Verfasser, Aron Aschmann, wurde in der Stadt Akscha im Zabaikal-Gebiete am 25. Januar 1889 geboren, besuchte das humanistische Gymnasium zu Minsk, das er im Jahre 1908 mit dem Reifezeugnis absolvierte, um sich dem Studium der Medizin zu widmen. Im Jahre 1909 wurde er an der kgl. Ludwig-Maximilians-Universität München immatrikuliert, wo er auf der medizinischen Fakultät ununterbrochen bis zum Jahre 1914 studierte.

Uebersichtstabelle über die Krankheitsbewegungen an der K. laryngologischen Poliklinik München für das Jahr 1912.

	1–5		6–10		11–15		16–20		21–25		26–30		31–35		36–40		41–45		46–50		51–55		56–60		61–65		über 66	
	M.	Fr.	M.	Fr.	M.	Fr.	M.	Fr.	M.	Fr.	M.	Fr.	M.	Fr.	M.	Fr.	M.	Fr.	M.	Fr.	M.	Fr.	M.	Fr.	M.	Fr.	M.	Fr.
Aspiration der Nasenflügel																1				1								
Atresia nasi		1														2												
Verätzung der Nase (H_2SO_4)													1															
Ambustio nasi							1																					
Congelatio nasi															1													
Epistaxis		1			5	2	3	3	4	3			3	1	3		1			2					2			
Acne rosacea														1	1													
Telangiektasia nasi										1																	1	
Herpes naso-labialis								1						1														
Ekzem u. Borken der Nase	2		6	6	1	3		2	3	4	1		2		1					1	1	1					1	
Furunkel der Nase			2				1		4				2	1	1		1	1			1							
Erysipelas nasi							1	1									1											
Carcinoma nasi											1																1	
Anosmie									1				1		1					1					1			
Nasentrauma	2	2			1	2		1	4				1	1		1					1							
Fremdkörper in der Nase	5	3	1	1		1																						
Spina septi nasi			1		3		7	4	11	4	4	1	3	2	2	2	1	3	1			1						
Crista septi nasi		1	1		1		12	4	9	5	6	1	4		1	1	1	1	2	1	1			1				
Deviatio	4		5	3	11	2	22	8	22	2	12	4	10	2	11	2	6	3	5	3	3	1	3		2	1	3	
Synechia septi c. concha inf.						1			1				1		1								1					1
Rhinitis acuta	5	4	7	4	4	4	4	2	10	5	6	4	1	1	1	2	1	1	1		2	1	1				1	1
Rhinitis vasomotoria						1	3							1	1											1		
Rhinitis simpl. chronica	3	1	6	2	7	4	14	13	12	6	9	4	3	4	6	9	6	4	1	2	5		3	1	2	1		2
Rhinitis chronica hypertr.	2	1	3	4	18	18	22	32	26	23	17	13	15	5	7	7	4	6	6	5	4	5	1	2	1	3	1	3
Rhinitis sicca anterior					1		1	1	2			2	2	2	1	1		2										
Rhinitis atrophica n. f.			2		3	5	2	10	2	7		1	2	3	1	3		1			1	2	1	1	1			
Rhinitis atrophica cum foet.				1		2	1	2				1			1													
Catarrh aestiwus							1		1																			
Diphteria nasi	3	1	1							1																		
Lupus nasi							1										1										2	
Granuloma nasi (Tb)				2		1				1	1	3		2	2			1						1				
Nasenpolypen				2	5	1	2	4	2	3	5	3	3	6	9	3	6	4	6	6	8	3	3	1	2	1	2	2
Asthma nasale						1	1	1									1	1									1	
Sinusitis frontalis					1		5	3	9	5	2	6	3	3	4	1	2	1	4	2		1	1					
Sinusitis maxillaris						1	5	4	11	5	2	5	3	2	4	5	2	1	5	3	4	1		1	2		1	
Sinusitis sphenoidalis										2						1		2										
Sinusitis ethmoidalis							2	1	1	1		1	1	1	1			1	1	2				2		1		1
Combinierte Nebenhöhlenaffekt					3	3	3				1	2	1	1			2		1	1		1						
Polypen der Kieferhöhle										1																		
Contusio regionis laryng.									1			1																
Laryngitis scuta	3	2		1	2	2	8	5	12	6	11	4	7	4	4	3	4	3	4	1	5	2	1	1	1			
Laryngitis chronica		1	1		1		8	4	12	11	8	6	9	8	7	3	3	4	3		4		1	1				
Ankylose des Aryknorpels					1																							
Herpes laryngis									1																			
Tuberculosis laryngis			1			1		2	8	6	6	8	9	15	11	6	6	3	7	2	4		1	1	1		2	
Lues laryngis			1			1		1		2				1				1		2							1	
Stenosis laryngis								1																				
Recurensparese								1	1	1		2	1	1		1	2	1		2	1		1	1	1		2	2
Stimmbandparese								2		3	1			2			1		1	1		1						
Schliesserparese (Di)			1																									
Larynxcyste						1																						
Papillomata laryngis	1							1			1				1													
Stimmbandpolypen									1	2		2		1						1								
Carcinoma laryngis																			2		1		1				2	
Corpus alienum sub. coll.																1												
Corpus alienum in der Trachea	1																											
Tracheotomiewunde	1				1																							
Tracheitis							1									1			1									
Stenosis tracheae (Lues)											1																	
Compressio tracheae (Aneur.)																			1									
Struma			2	2	7	19	12	18	11	10	6	16	3	3	5	6	2	5	2	10	1	6			1	5		
Strumitis acuta								1		3		1																
Myxödem	1																											

	1–5		6–10		11–15		16–20		21–25		26–30		31–35		36–40		41–45		46–50		51–55		56–60		61–65		über 66	
	M.	Fr.	M.	Fr.	M.	Fr.	M.	Fr.	M.	Fr.	M.	Fr.	M.	Fr.	M.	Fr.	M.	Fr.	M.	Fr.	M.	Fr.	M.	Fr.	M.	Fr.	M.	Fr.
Fremdkörper im r. Bronch.																												1
Bronchiektasie								1																				
Quetschwunde am Mundwinkel										1																		
Offener Biß						1																						
Hasenscharte	1			1					1																			
Ektropium der Oberlippe										1																		
Cheilitis	1																											
Bleisaum						1																						
Parulis am Unterkiefer						1	1																					
Parotitis epidemica									1							1												
Lymphdrüsen am Hals						1					1														1		1	
Stomatis aphtosa							1	1						1		1		1										
Stomatis catarrhalis											1																	
Mech. Schädigungen d. Znnge						1	1					1		1	1				1		2							2
Herpes linguae											1																	
Gaumensegellähmung		1		2		1		1				1	1															
Papilloma Uvulae							1																					
Carcinoma linguae																					1							
Adenoide Veg.	35	24	74	72	68	75	29	29	15	10	3	5	4	3	3	1	1								1			1
Tonsillarhypertrophie	6	9	12	12	11	6	4	4	9	5		2			1	1	1	1		1								
Hypertrophie d. Zungenm.								1							1			1		1								
Fremdkörper in d. r. Mandel							1																					
Tonsillitis acuta		1	1	1	2	3	3		3	6				1		1	1	1		1			1					
Tonsillitis chronica lacunar	3		1	3	6	3	4	11	21	11	8	9	11	9	3	11	7	4	1	1	1	2						1
Tonsillitis pharyn. acuta		2			1	3	2	5	2	1	2	1				1		1										
Tonsillitis pharyn. chronica	1					1	2	2	7	1	2	1	3	2	1			1							1			2
Peritonsillarabszeß		1		1		2	4	1	2	1	1	3		1	1	1	4			1								
Angina folicularis	2	4		2	1	4	4	9	18	7	4	3	3	5	2	2	1	2		2								
Angina diphterica	1					1	1																					
Angina necrotica					1	1	1		1																			
Angina luetica							1	1	3																			
Tuberculose d. Zungenmand.										1																		
Sarkom d. Zungenmand.										1																		
Fremdkörper im Phar.				1									1			1	1					1						
Pharyngitis acuta		2			1	1	6	3	14	3	4	1	7	3	2	1	3		2		1							
Pharyngitis chronica hypert.		1	1	1	3	3	12	9	41	18	18	15	21	16	9	5	11	5	12	5	8	4	5	6	2	1	3	1
Pharyngitis lateralis						1	5	1	4	6	2	2		4	7	3	3	5	4	1	5		1	1		2		3
Pharyngitis atrophica									5																			2
Pharyngemykosen										1																		
Retropharyngealabszeß									1																			
Tuberculosis Pharyngis						1						1						1		1								
Lues Pharyngis	3	2		3	2	3		3		2	3	9	3	5		1	1	1		2		1						
Carcinoma Pharyngis															1													1
Verätzung d. Oesophagus (HCL)	1																											
Fremdkörper im Oesophagus		1							2					1								2			1			
Oesophagitis acuta																						1						
Oesophagospasmus								1										1	1			1						
Oesophagusdivertikel															1						1							
Oesophaguscarcinom														1	1	1		1	1		1		2				1	
Myalgia rheum.						1			2	1	6	1	4		3	1	1			2	2						1	
Sprachfehler				1	1		1								1													
Neuritis															1													
Neurasthenie														1														
Hysterie														1	6	1	1		2		1		1					
Allgemeine Neuralgie								2	4	1	5	1																
Supraorbitalneuralgie								1		2	1	2	2	1											1			
Infraorbitalneuralgie									2					1												1		
Trigeminusneuralgie							1																					
Occipito-cervicalneuralgie																	1											
Facialisparese																												
Kephalalgia										1				1	1	2		2			1			1				